Tadqiqot.uz

ЎЗБЕКИСТОНДА ИЛМИЙ-АМАЛИЙ ТАДҚИҚОТЛАР

МАВЗУСИДАГИ КОНФЕРЕНЦИЯ МАТЕРИАЛЛАРИ

2020

- Ҳуқуқий тадқиқотлар
- Фалсафа ва ҳаёт соҳасидаги қарашлар
- Тарих саҳифаларидаги изланишлар
- Социология ва политологиянинг жамиятимизда тутган ўрни
- Иқтисодиётда инновацияларнинг тутган ўрни
- Филология фанларини ривожлантириш йўлидаги тадқиқотлар
- Педагогика ва психология соҳаларидаги инновациялар
- Маданият ва санъат соҳаларини ривожланиши
- Архитектура ва дизайн йўналиши ривожланиши
- Техника ва технология соҳасидаги инновациялар
- Физика-математика фанлари ютуқлари
- Биомедицина ва амалиёт соҳасидаги илмий изланишлар
- Кимё фанлари ютуқлари
- Биология ва экология соҳасидаги инновациялар
- Агропроцессинг ривожланиш йўналишлари
- Геология-минерология соҳасидаги инновациялар

doi Crossref iD

№21
31 октябрь

conferences.uz

"ЎЗБЕКИСТОНДА ИЛМИЙ-АМАЛИЙ ТАДҚИҚОТЛАР" МАВЗУСИДАГИ РЕСПУБЛИКА 21-КЎП ТАРМОҚЛИ ИЛМИЙ МАСОФАВИЙ ОНЛАЙН КОНФЕРЕНЦИЯ МАТЕРИАЛЛАРИ
18-ҚИСМ

МАТЕРИАЛЫ РЕСПУБЛИКАНСКОЙ 21-МЕЖДИСЦИПЛИНАРНОЙ ДИСТАНЦИОННОЙ ОНЛАЙН КОНФЕРЕНЦИИ НА ТЕМУ "НАУЧНО-ПРАКТИЧЕСКИЕ ИССЛЕДОВАНИЯ В УЗБЕКИСТАНЕ"
ЧАСТЬ-18

MATERIALS OF THE REPUBLICAN 21-MULTIDISCIPLINARY ONLINE DISTANCE CONFERENCE ON "SCIENTIFIC AND PRACTICAL RESEARCH IN UZBEKISTAN"
PART-18

ТОШКЕНТ-2020

УУК 001 (062)
КБК 72я43

"Ўзбекистонда илмий-амалий тадқиқотлар" [Тошкент; 2020]

"Ўзбекистонда илмий-амалий тадқиқотлар" мавзусидаги республика 21-кўп тармоқли илмий масофавий онлайн конференция материаллари тўплами, 31 октябрь 2020 йил. - Тошкент: Tadqiqot, 2020. - 28 б.

Ушбу Республика-илмий онлайн конференция 2017-2021 йилларда Ўзбекистон Республикасини ривожлантиришнинг бешта устувор йўналишлари бўйича Ҳаракатлар стратегиясида кўзда тутилган вазифа - илмий изланиш ютуқларини амалиётга жорий этиш йўли билан фан соҳаларини ривожлантиришга бағишланган.

Ушбу Республика илмий конференцияси таълим соҳасида меҳнат қилиб келаётган профессор - ўқитувчи ва талаба-ўқувчилар томонидан тайёрланган илмий тезислар киритилган бўлиб, унда таълим тизимида илғор замонавий ютуқлар, натижалар, муаммолар, ечимини кутаётган вазифалар ва илм-фан тараққиётининг истиқболдаги режалари таҳлил қилинган конференцияси.

Масъул муҳаррир: Файзиев Шохруд Фармонович, ю.ф.д., доцент.

1.Ҳуқуқий тадқиқотлар йўналиши
Профессор в.б.,ю.ф.н. Юсувалиева Рахима (Жахон иқтисодиёти ва дипломатия университети)

2.Фалсафа ва ҳаёт соҳасидаги қарашлар
Доцент Норматова Дилдора Эсоналиевна(Фарғона давлат университети)

3.Тарих саҳифаларидаги изланишлар
Исмаилов Ҳусанбой Маҳаммадқосим ўғли (Ўзбекистон Республикаси Вазирлар Маҳкамаси ҳузуридаги Таълим сифатини назорат қилиш давлат инспекцияси)

4.Социология ва политологиянинг жамиятимизда тутган ўрни
Доцент Уринбоев Хошимжон Бунатович (Наманган мухандислик-қурилиш институти)

5.Давлат бошқаруви
PhD Шакирова Шохида Юсуповна (Ўзбекистон Республикаси Вазирлар Маҳкамаси ҳузуридаги "Оила" илмий-амалий тадқиқот маркази)

6.Журналистика
Тошбоева Барнохон Одилжоновна(Андижон давлат университети)

7.Филология фанларини ривожлантириш йўлидаги тадқиқотлар
Самигова Умида Хамидуллаевна (Тошкент вилоят халқ таълими ходимларини қайта тайёрлаш ва уларнинг малакасини ошириш ҳудудий маркази)

8.Адабиёт
PhD Абдумажидова Дилдора Рахматуллаевна (Тошкент Молия институти)

9.Иқтисодиётда инновацияларнинг тутган ўрни
Phd Вохидова Мехри Хасанова (Тошкент давлат шарқшунослик институти)

10.Педагогика ва психология соҳаларидаги инновациялар
Турсунназарова Эльвира Тахировна (Навоий вилоят халқ таълими ходимларини қайта тайёрлаш ва уларнинг малакасини ошириш ҳудудий маркази)

11.Жисмоний тарбия ва спорт
Усмонова Дилфузахон Иброхимовна (Жисмоний тарбия ва спорт университети)

12.Маданият ва санъат соҳаларини ривожлантириш
Тоштемиров Отабек Абидович (Фарғона политехника институти)

13.Архитектура ва дизайн йўналиши ривожланиши
Бобохонов Олтибой Рахмонович (Сурхандарё вилояти техника филиали)

14.Тасвирий санъат ва дизайн
Доцент Чариев Турсун Хуваевич (Ўзбекистон давлат консерваторияси)

15.Мусиқа ва ҳаёт
Доцент Чариев Турсун Хуваевич (Ўзбекистон давлат консерваторияси)

16.Техника ва технология соҳасидаги инновациялар
Доцент Нормирзаев Абдуқаюм Раҳимбердиевич (Наманган мухандислик-қурилиш институти)

17.Физика-математика фанлари ютуқлари
Доцент Сохадалиев Абдурашид Мамадалиевич (Наманган мухандислик-технология институти)

18.Биомедицина ва амалиёт соҳасидаги илмий изланишлар
Т.ф.д., доцент Маматова Нодира Мухтаровна (Тошкент давлат стоматология институти)

19.Фармацевтика
Жалилов Фазлиддин Содиқович, фарм.ф.н., доцент, Тошкент фармацевтика институти, Дори воситаларини стандартлаштириш ва сифат менежменти кафедраси мудири

20.Ветеринария
Жалилов Фазлиддин Содиқович, фарм.ф.н., доцент, Тошкент фармацевтика институти, Дори воситаларини стандартлаштириш ва сифат менежменти кафедраси мудири

21.Кимё фанлари ютуқлари
Рахмонова Доно Қаххоровна (Навоий вилояти табиий фанлар методисти)

22.Биология ва экология соҳасидаги инновациялар
Йўлдошев Лазиз Толибович (Бухоро давлат университети)

23.Агропроцессинг ривожланиш йўналишлари
Доцент Сувонов Боймурод Ўралович (Тошкент ирригация ва қишлоқ хўжалигини механизациялаш мухандислари институти)

24.Геология-минерология соҳасидаги инновациялар
Phd доцент Қаҳҳоров Ўктам Абдурахимович (Тошкент ирригация ва қишлоқ хўжалигини механизациялаш мухандислари институти)

25.География
Йўлдошев Лазиз Толибович (Бухоро давлат университети)

Тўпламга киритилган тезислардаги маълумотларнинг хаққонийлиги ва иқтибосларнинг тўғрилигига муаллифлар масъулдир.

© Муаллифлар жамоаси
© Tadqiqot.uz

PageMaker\Верстка\Саҳифаловчи: Шахрам Файзиев

Контакт редакций научных журналов. tadqiqot.uz
ООО Tadqiqot, город Ташкент,
улица Амира Темура пр.1, дом-2.
Web: http://www.tadqiqot.uz/; Email: info@tadqiqot.uz
Тел: (+998-94) 404-0000

Editorial staff of the journals of tadqiqot.uz
Tadqiqot LLC The city of Tashkent,
Amir Temur Street pr.1, House 2.
Web: http://www.tadqiqot.uz/; Email: info@tadqiqot.uz
Phone: (+998-94) 404-0000

БИОМЕДИЦИНА ВА АМАЛИЁТ СОҲАСИДАГИ ИЛМИЙ ИЗЛАНИШЛАР

1. Soliyeva Dilnoza Rayimjonovna
SOG'LOM HAYOT TARZI VA SALOMATLIK
2. Фарход Шарафович Хамроев, Вазира Баходуровна Кулдашева
СИНДРОМ БОЛЕВОЙ ДИСФУНКЦИИ ВИСОЧНО-НИЖНЕЧЕЛЮСТНОГО СУСТАВА У ДЕТЕЙ С ПАТОЛОГИЕЙ НЕРВНОЙ СИСТЕМЫ 10
3. Madaliyeva Nargiza Valievna
PEDIATRIYADA HAMSHIRALIK ISHI JARAYONINING O'ZIGA XOS XUSUSIYATLARI 12
4. Umarov Mirzohidjon Shuhratjon o'g'li
BOLALARDA SIYDIK AJRATISH SESTIMASI 14
5. Гафуров Фаррух Абуалиевич
ХИРУРГИЧЕСКОЕ ЛЕЧЕНИЕ РАЗРЫВАХ СВЯЗОК ДИСТАЛНОГО МЕЖБЕРЦОВОГО СИНДЕСМОЗА. 16
6. Kamalova Malika Ilkhomovna, Islamov Shavkat Eriyigitovich, Khaidarov Nodir Kadyrovich
MAIN PATHOMORPHOLOGICAL CHANGES IN THE MICROCIRCULATORY CHANNEL OF THE BRAIN IN HEMORRHAGIC STROKE 18
7. Максудов Дилшод Давронович, Мусурмонов Фазлиддин Исомиддинович
ВЛИЯНИЕ ГЕПАТОПРОТЕКТОРОВ НА ФУНКЦИОНАЛЬНОЕ СОСТОЯНИЕ ПЕЧЕНИ У БОЛЬНЫХ С АБСЦЕССАМИ И ФЛЕГМОНАМИ ЛИЦЕВОЙ ОБЛАСТИ 19
8. Тиляков Хасан Азизович, Мизрапов Фарид Атабаевич
ИСПОЛЬЗОВАНИЯ БЛОКИРУЮЩЕГО ИНТРАМЕДУЛЛЯРНОГО ОСТЕОСИНТЕЗ (БИОС) ПРИ ДИАФИЗАРНЫХ ПЕРЕЛОМАХ КОСТЕЙ ГОЛЕНИ. 20
9. Мардиева Гульшод Маматмурадовна, Широв Бобур Фуркатович
ОЦЕНКА ДИСПЛАЗИИ ТАЗОБЕДРЕННОГО СУСТАВА МЕТОДОМ УЛЬТРАЗВУКОВОГО ИССЛЕДОВАНИЯ 22
10. Уринбаев Пайзилла Уринбаевич, Эранов Шерзод Нуралиевич
АУТОПЛАСТИКА КОЛЬЦЕВИДНОЙ СВЯЗКИ ПРИ ЛЕЧЕНИИ ЗАСТАРЕЛОГО ПЕРЕДНЕ-МЕДИАЛЬНОГО ВЫВИХА ГОЛОВКИ ЛУЧЕВОЙ КОСТИ У ДЕТЕЙ 24
11. Эранов Нурали Файзиевич, Эранов Шерзод Нуралиевич
ХИРУРГИЧЕСКОЕ ЛЕЧЕНИЕ ОСКОЛОЧНО-РАЗДРОБЛЕННЫХ ПЕРЕЛОМОВ ДИСТАЛЬНОГО КОНЦА ПЛЕЧЕВОЙ КОСТИ. 26

БИОМЕДИЦИНА ВА АМАЛИЁТ СОҲАСИДАГИ ИЛМИЙ ИЗЛАНИШЛАР

SOG‘LOM HAYOT TARZI VA SALOMATLIK

Soliyeva Dilnoza Rayimjonovna
Andijon viloyati Qo‘rg‘ontepa tumani
XTB ga qarashli 18-DIM Biologiya fani o‘qituvchisi
Telefon:+998 (94) 386 95 33

Annotatsiya: Bugungi kunning eng dolzarb masalasi bu sog‘lom turmush tarzidir uning asosiy qoidalari bo‘lgan to‘g‘ri ovqatlanish, jismoniy mashqlar bilan shug‘ullanish va zararli odatlardan saqlanish kabi me’zonlar xayotimizda o‘rin olish kerak. Yuqoridagi qoidalarga rioya qilmaslik turli kasalliklarni keltirib chiqaradi. Bu kasalliklar stratistik ma’lumotlar asosida jadval ko‘rinishida yoritilgan.

Kalit so‘zlar: Insult, Gipertoniya, Serroz, Ateroskleroz, Gepatit, Kolit, Gastrit, OITS, Giyoxvantlik.

Bugungi kunda pandemiya sharoitida sog‘lom turmush tarzini yaratish barqarorlashtirish kishilar salomatligini mustaxkamlash, umrini uzaytirish yuqumli va yuqumli bo‘lmagan kasalliklarni zararli odatlarni oldini olish, jismoniy faollik, ratsional ovqatlanish, to‘g‘ri dam olish, gigienik ko‘nikmalarga rioya qilishga qaratilgan qator profilaktik tadbirlarni o‘z ichiga oladi.

Sog‘lom turmish tarzini shakillantirish uchun ko‘pkina olimlar Gippokrat, Ismoil Jurjoni, Abu-Rayxon Beruni, Kaykous, Axmad Yassavi kabi olimlar turlicha talqin qilganlar. Chunonchi Abu-Ali ibn Sino ming yil muqaddam sog‘lom turmush tarzi asoslarini tariflab uning ma’naviy ruxiy va jismoniy yo‘nalishlarini quydagicha belgilab bergan:

1. To‘g‘ri ovqatlanish
2. Jismoniy tarbiya
3. To‘g‘ri dam olish
4. Fasilga qarab kiyinish
5. Zararli odatlardan saqlanish
6. Ruhiy toliqishdan o‘zini asrash

Mutaxasislarning baxo berishicha axoli salomatligining 40-50% xayot tarziga bog‘liq. Zararli odatlar, notog‘ri ovqatlanish alkogol va tamakini meyoridan ortiq istemol qilish, ko‘p strez va atrof muhitning iflosligi turli kasalliklarga olib keladi.

O’zbekiston axolisining 33.3 % yani respublikaning xar 3-fuqorosi 14 dan 30 yoshgacha bo‘gan yigit qizlardir. Ayni payitda yoshlar salomatligi chuqur tashvishga solmoqda. Xayotning davomiyligi rivojlangan mamlakatlarga nisbatan 7-yilga kam. Bu farq yildan-yilga uzaymoqda. Yoshlar o‘rtasida kasalliklarni oldini olish dolzarb masalaga aylanib bormoqda.

Statistik ma’lumotlarga asosan zararli odatlarning xavfli omillari keltirib chiqaradigan kasalliklar quyidagi jadvalda keltirilgan.

Zararli odatlarning xavfli omillari

Kasalliklar nomlari	Notogri ovqatlanish	Alkogolni meyoridan ortiq istemol qilish	Chekish	Kam harakatlik	Stresslar	Atrof olamning ifloslanishi
Yurak-qon tomir kasalliklari	Y					
Yurak kasalliklari	YY	Y	YY	YY	YY	
Insult	YY	YY	Y	YY	YY	
Giportoniya	YY	YY	Y	YY	YY	
Rak						
Ichak	YY					
O’pka			YY			
Og‘iz bo‘shlig‘i		Y	YY			
Oshqozon	Y					
Nafas olish a’zolarining kasalliklari			YY			
Serroz		YY				
Diabet	YY	YY		YY	YY	
Arteroskleroz	YY	YY	Y	YY		
Ovqatlanish rejimining buzilishi bilan bog‘liq kasalliklari	YY	Y		YY		
Yara kasalliklari	YY	YY	YY		YY	
Tug‘ma kasalliklar		YY	YY			Y

Belgilar: Y-xavf YY-yuqori xavf

Jismoniy mashqlar bilan o‘z vaqtida shug‘ullanib boradigan odam kasalliklarni tuzatish uchun hech qanday davolashga muhtoj bo‘lmaydi. Jismoniy mashqlar ta’sirida ishlab turgan muskullar qon bilan yaxshiroq taminlanadi. Bu muskullarda tinch xolatta turgan xuddi shunday muskullarga qaraganda 80-100 marta ko‘p kapilyarlar bo‘ladi. Shunday ekan jismoniy tarbiya jamiyattagi umumiy madaniyatning bir qismidir. U insonning jismoniy qobilyatini va salomatligini rivojlantirishda ijtimoiy faoliyat sohalaridan biridir. Jamiyatda jismoniy madaniyatning ko‘rinishi haqida quyidagi ko‘rsatgichlar orqali so‘z yuritish mumkin. Insonlar salomatligi va jismoniy madaniyati tavsiyasi, ta’lim va tarbiya, ishlab chiqarish va turmushtagi foydalanish darajasi, jismoniy tarbiya tizimining xarakat turi, ommaviy sportning rivojlanishi, sportdagi yuksak yutiqlar shular jumlasidandir.

Insonning sog‘lom turmush tarzini xosil qilish uchun u tog‘ri va oqilona ovqatlanish yo‘nalishiga katta etibor berishi kerak. Ovqatlanish eng avvalo organizmning malekulyar turg‘unligini saqlashga qaratilgan. Odam organizimining molekulyar tarkibi juda murakkab, shuning uchun xam ovqat bilan xilma-xil moddalarni istemol qilish kerak bo‘ladi. Ovqatdagi moddalar bir necha komponentdan iborat. Bularga oqsil, yog‘, uglevodlar, anorganik birikmalar va vitaminlardan iborat. Meyoridan ortiqcha ovqat istemol qilish bir necha kasalliklarni keltirib chiqaradi.

Turmush tarzimizdagi zararli odatlar: chekish, alkogol maxsulotlarini va narkotik moddalarni istemol qilish inson organizimiga salbiy tasir ko‘rsatadi. Jumladan giyoxvantlik- inson organizimining tasirchan moddalarga o‘rganib qolishini anglatadi. Giyoxvantlik illati yoshlar va o‘smirlar o‘rtasida kuchayib bormoqda. Giyohvantlik nafaqat inson arganizimiga balki uning

ruhiyatiga shikas yetkazadi. U qon aylanish xamda nerf sistemasini zararlaydi. Giyoxvantlik bir necha kasalliklarni keltirib chiqaradi: jumladan jigarda gepatit, oshqazonda gastrid, ichaklarda enterit va kolit va yuqumli kasalliklardan OITS ni keltirib chiqaradi. Giyoxvant moddalar istemolchining o‘zigagina emas baliki, uning keying avlodlarida xam salbiy izini qoldiradi.

Bugungi kunda pandemiya sharoitida sog‘lom muhitni yaratish o‘z qo‘limizda. Buning uchun tog‘ri ovqatlanish, jismoniy mashqlar bilan shug‘ullanish, zararli odatlardan saqlanish va sanitarik-gigienik qoidalariga rioya qilishimiz kerak.

Foydalanilgan adabiyotlar ro‘yxati:

1. O’zbekiston milliy ensklopediyasi
2. Valeologiya uslubiy tavsiyanoma F.N.Dumayeva

СИНДРОМ БОЛЕВОЙ ДИСФУНКЦИИ ВИСОЧНО-НИЖНЕЧЕЛЮСТНОГО СУСТАВА У ДЕТЕЙ С ПАТОЛОГИЕЙ НЕРВНОЙ СИСТЕМЫ

Фарход Шарафович Хамроев –
д.м.н., Республиканская детская
психоневрологическая больница
Телефон: +998 97 401-85-30
doctorfarkhod@gmail.com

Вазира Баходуровна Кулдашева
Ташкентский институт
усовершенствования врачей
Телефон: +998 90 902-69-92
vazira.k@gmail.com

Ключевые слова: детский церебральный паралич, болевой синдром дисфункции, височно-нижнечелюстной сустав.

Синдром болевой дисфункции (БСД) височно-нижнечелюстного сустава (ВНЧС) представляет собой интегративную клиническую характеристику проявлений заболевания ВНЧС и жевательной мускулатуры, сопровождающегося нарушением движения нижней челюсти, периодическими болями и нарушением соотношения морфологических элементов суставных поверхностей без их дегенеративных изменений [2, 8]. Немаловажную роль в развитии дисфункции ВНЧС и жевательных мышц у молодых лиц отводят влиянию психоэмоционального фактора, нарушениям равновесия в опорно-двигательном аппарате, нейроэндокринной системы [4, 6], нарушению окклюзионных контактов [5, 7].

Детский церебральный паралич (ДЦП) - заболевание, представляющее собой группу патологических синдромов, возникающих в результате внутриутробных, родовых или послеродовых поражений головного мозга и проявляющихся в форме двигательных, речевых и психических нарушений [3]. По данным ВОЗ, количество рожденных детей с диагнозом ДЦП составляет 3–4 случая на 1000.

По мнению авторов, возникшая боль в области сустава в свою очередь является серьезным стрессором для пациента с детским церебральным параличом (ДЦП) [10]; также разнородность диагностических критериев, определяющих БСД ВНЧС, затрудняет единообразную постановку диагноза и получение данных о его распространенности среди населения детского возраста, в особенности, у детей с патологией нервной системы [1].

У пациентов с ДЦП выражена предрасположенность к развитию стоматологической патологии, затруднен гигиенический уход за полостью рта. Как следствие, наблюдаются такие заболевания, как патология твердых тканей, тканей пародонта, слизистой оболочки полости рта, травматические стоматологические поражения, бруксизм, нарушения работы ВНЧС, нарушение функции жевания, глотания и речи [9].

Вывод. Вопросы сочетанности БСД ВНЧС и ДЦП занимают важное место в стоматологии и неврологии, а также позволяют определить эффективные меры профилактических мероприятий, направленных на улучшение качества жизни этой группы пациентов. Таким образом, необходимо уточнение стоматологического статуса среди больных ДЦП. До настоящего времени не существует подходов к диагностике БСД ВНЧС в зависимости от структурных особенностей ВНЧС у больных с ДЦП. Также, изучение нейроморфологического статуса спастичной мышцы в зависимости от возраста пациента, формы и степени тяжести заболевания с выработкой научно-практических рекомендаций по дальнейшему лечению в полном объёме не проведено.

Список использованной литературы:

1. Арсенина О. И., Шишкин К. М., Шишкин М. К., Попова Н. В. Эффективность цефалометрии в планировании ортодонтической коррекции: цефалометрические параметры и их возрастные изменения (часть 1) / Стоматология. 2017;96(3): 45-48.

2. Ашнокова И.А., Коцюбинская Ю.В. Синдром болевой дисфункции височно-нижнечелюстного сустава – соматоформное психическое расстройство? / Всероссийская научно-практическая конференция с международным участием «Междисциплинарный подход в понимании и лечении психических расстройств: миф или реальность?» Санкт-Петербург, 2014 г. С. - 396.

3. Бадалян Л.О. Невропатология: учебник для студ. дефектол. фак. высш. пед. учеб. заведений - М.: Издательский центр "Академия, 2000.

4. Бугровецкая О.Г., Максимова Е.А., Ким К.С. Дифференциальная диагностика путей формирования постуральных нарушений при дисфункции височно-нижнечелюстного сустава (постурологическое исследование) / Мануальная терапия, Москва – 2016 г., с.- 3 – 13.

5. Долгалёв А. А. Комплексная диагностика окклюзионных нарушений зубных рядов у пациентов с патологией височно-нижнечелюстного сустава / Вестник новых медицинских технологий. – Тула, 2008. – Т. 15, № 2. – С. 226-228.

6. Жулев Е.Н., Саакян М.Ю., Вельмакина И.В., Брагина О.М. Особенности ранней диагностики синдрома мышечно-суставной дисфункции височно-нижнечелюстного сустава с помощью экспертной компьютерной системы / Санкт-Петербург 2019 г. С. – 72 – 74.

7. Chikataka T., Satoshi A., Sadao S. Status of occlusal contact during sleep bruxism in patients who visited dental clinics – A study using a Bruxchecker®, CRANIO®, 2018 y. 36:3, 167 – 173.

8. Cooper B. Заболевания височно-нижнечелюстного сустава / Dental Market #1. – 2012. – С. 51-58.

9. Dougherty N.J. A Review of Cerebral Palsy for the Oral Health Professional / Dental Clinics of North America Volume 53, Issue 2, April 2009, Pages 329-338.

10. Korszun A. Facial pain, depression and stress: connections and directions / J. Oral Pathol. Med.- 2002.- № 31.- P. 615-619.

PEDIATRIYADA HAMSHIRALIK ISHI JARAYONINING O‘ZIGA XOS XUSUSIYATLARI

Madaliyeva Nargiza Valievna,
vrach pediatr, o‘qituvchi
Qo‘qon tibbiyot kolleji
madalieva.n@inbox.uz

Annotatsiya: Ushbu maqolada pediatriyada hamshiralik ishi jarayonining o‘ziga xos xususiyatlari yoritib berilgan.

Kalit so‘zlar: pediatriya, hamshiralik ishi, tibbiyot.

Pediatriyada hamshiralik ishi jarayoni sog‘lom va bemor bolaga hamshiralik yordamini tashkil etish va ko‘rsatish usuli bo‘lib, bemor bola va uning ota-onasi bilan hamshiraning o‘zaro munosabatlarini o‘z ichiga oladi. Hamshiralik ishi jarayonini tashkil qilishda bemor bolaga faqat bemor deb emas, balki shaxs sifatida qaraladi va uning atrofidagi qarindoshlari, yaqinlarining munosabati ham inobatga olinadi. Shuning uchun ham hamshiralik ishi jarayonining klinik fanlarni o‘qitish jarayonida o‘rganilishi o‘rta tibbiy xodimlar tayyorlashda birinchi o‘rinda turadi, chunki u biror vaziyatni yoritish muammolarini har taraflama hal qilish, bemor bolaga sifatli yordam ko‘rsatishni ta’minlaydi. Bolalar bilan ishlash birmuncha murakkabroq. Chunki hamshira nafaqat bemor bola, balki uning atrofidagilar (ota-onasi, buvasi-buvisi) bilan ham muomala qilishiga to‘g‘ri keladi, bu esa o‘z navbatida hamshiralarga katta mas’uliyat yuklaydi. Hamshiralar ish faoliyatida bola organizmining anatomik, fiziologik xususiyatlarini va ayrim kasalliklarning kechishini yaxshi bilishlari lozim. Hamshiralik ishi jarayonini tatbiq etishda, avvalo, hamshira hamshiralik ishi jarayonining maqsadini aniqlab olishi kerak. Boladagi asosiy muhtojlik yoki muammolar quyidagilardan iborat: Universal muammolar aniqlab olinadi, ya’ni har bir yoshdagi bolalarga yoshiga qarab ovqatlantirish, ozodalikka rioya qilish, tana haroratini bir maromda ushlash, kiyinish, yechinish, uxlash va hokazolar. Odatda, universal talablarni ajratish qiyin emas, chunki ular bolaning yoshiga qarab rivojlanish xususiyatlaridan kelib chiqadi (ratsional ovqatlantirish to‘g‘risida tushuncha, rejali ovqatlantirish, uyquning buzilishi, bolaning shaxsiy gigiyenasi, kiyinishi va hokazo). Bundan tashqari, hamshira bemor bolaning o‘sishi va rivojlanishiga tegishli potensial muammolarini aniqlashi kerak (aqliy va jismonan o‘z tengdoshlaridan orqada qolishi, tarbiyasizlik, fikrlash qobiliyatining yo‘qligi). Aynan shu muammolarni aniqlash bolalar hamshirasi uchun qiyinchiliklar tug‘diradi, chunki ko‘pincha ular bemor bola bilan muloqotda bo‘lmaganlari sababli bolaning xulq-atvorini kuzata olmaydilar. Shifokorlar yosh bolalarni tekshirishda ancha qiyinchiliklarga duch keladilar, chunki 3-4 yoshgacha bo‘lgan bolalar o‘z shikoyatlarini tushuntirib bera olmaydilar, og‘riyotgan joyini ko‘rsata olmaydilar, ular tana harorati ko‘tarilganda ham o‘ynab yuraveradilar.

Muammolarning barcha uch turini aniqlash, ya’ni bemor parvarishi natijalari, vaziyatga qarab birinchi o‘rinda yosh bolalarning shaxsiy gigiyenasiga rioya qilish yoki bolaning tarbiyasi bilan bog‘liq muammolarni hal qilish hamshiralik ishi jarayonining ikkinchi maqsadini amalga oshirish uchun muhim. Hamshiralik ishi jarayonini tashkil qilishda hamshira kasallik faqat bem orning muammosigina emas, balki uning qarindoshurug‘larining ham muammosi ekanligini esdan chiqarmasligi lozim. Bemorni statsionarga yotqizishda uning oilaviy sharoitini inobatga olish zarur. Hamshiralik ishi jarayoni 5 asosiy qismdan iborat: tekshiruv (muammolarni aniqlash); hamshira tashxisi (xulosalar chiqarish); parvarish rejasini tuzish (bajariladigan ishlarni tartiblash); amalga oshirish (rejadagi ishlarni bajarish); natija (bajarilgan ishlarni baholash). Hamshiralik ishi, asosan, sog‘lom yoki bem or bolani tekshirishdan boshlanadi. Odatda 4-5 yoshgacha bo‘lgan bolalar og‘riyotgan joyini ko‘rsata olmaydilar. Shu sababli tibbiyot hamshiralari aksariyat m a’lum otlarni bolaning onasi yoki uning yaqinlaridan olishlari mumkin. Agar tekshirish vaqtida kerakli axborot yig‘ilgan b o‘lsa, hamshira tashxisini qo‘yish qiyin emas.

Hamshiralik ishi jarayoni pediatriyada tashkil etilgan eng zamonaviy modellardan bo‘lib,

hamshirada mavjud bo‘lgan barcha imkoniyatlarni amalga oshirishga imkon beradi, hamshirani shifokor buyurgan vazifani ado etuvchi shaxsdan yuqori malakaga ega bo‘lgan mutaxassis darajasiga ko‘taradi.

Adabiyotlar:

1. Esonturdiyev S.S., Qarshiboyeva M.E. Bolalar va o‘smirlar gigiyenasi. -T., Cho‘lpon, 2002.
2. Umarova T., Qayumova A., Ibrohimova M. Hamshiralik ishi. -T., Abu Ali ibn Sino nomidagi tibbiyot nashriyoti, 2003.

BOLALARDA SIYDIK AJRATISH SESTIMASI

Umarov Mirzohidjon Shuhratjon o'g'li,
ToshPTI talabasi
Xodjayeva Iroda Abdulhayevna,
ToshPTI bolalar ichki kasalliklar
propidevtikasi va gematologiyasi asistenti

Annotatsiya: Ushbu maqolada bolalarda siydik ajratish sistemasining asosiy vazifasi-moddalar almashinuvida hosil bòlgan zararli va chiqindi moddalarni bola organizmidan tashqariga chiqarib yuborilishi hamda bolalarda siydik analizi haqida bayon etilgan.

Kalit so'zlar: Buyrak, nifron, siydik nayi, qovuq, siydik pufagi, siydik chiqarish nayi.

Yangi tug'ilgan chaqaloqlarning buyraklari kòp jihatdan embrional tuzilishini saqlaydi. Ular kattalarnikiga nisbatan ancha qalinroq, yanada dumaloq shaklga ega, bo'sag'a qismi tor va buyraklarning òzi pallachali tuzilishga ega, qobiq qatlami yetarlicha rivojlanmagan. Demak, bolalar siydik ajratish sestimasi yuqoridagi tuzilish va xossaga ega buyrak, siydik nayi, qovuq va siydik chiqarish kanalidan iborat bòladi.

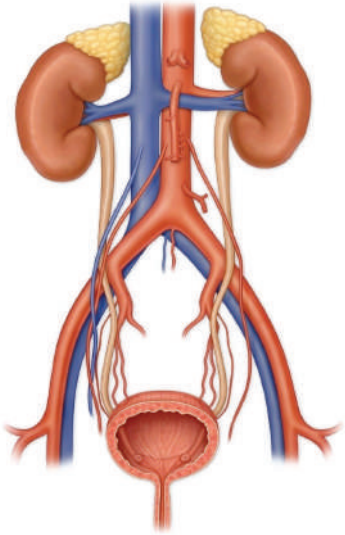

Chaqaloqlarda va ko´krak yoshidagi bolalarda buyrak dumaloq shaklda, bo'lakcha tuzilishiga egaligi hisobiga uning yuzasi g'adir - budur, u po'stloq qismining bu yoshda yetarli rivojlanmaganidan dalolat beradi. Buyraklarning bo'lakcha tuzilishi 2-3 yoshgacha saqlanadi. Chaqaloqlarda buyraklar uzunligi 4,3sm, vazni -12-14 g. Ko´krak yoshida buyraklar o'lchami 1,5 martaga ortadi, vazni 37-39 gr ga yetadi.

Chaqaloqlarda siydik nayi egilgan yo'lakchaga ega. Siydik nayining uzunligi 5-7 sm. 5 yoshga kelib, uning uzunligi 15-16 smgacha kattalashadi. Mushak qobig'i erta yoshdagi bolalarda kuchsiz rivojlangan. Siydik qopi chaqaloqlarda ovalsimon, bola hayo'tining birinchi yilida noksimon shaklga ega bo´ladi. Ikkinchi bolalik davrida (8-12 yosh) siydik qopi tuxumsimon, osmir yoshda esa kattalarnikidek ko'rinishga ega bo´ladi.

Chaqaloqlarda siydik qopining xajmi 50-80 kub sm. 5 -6 yoshda 180 ml siydikni, 12 yoshdan keyin 250 ml siydikni saqlaydi. Chaqaloqlarda siydik qopining tubi shakllanmagan, siydik qopi uchburchagi frontal joylashgan bòladi.

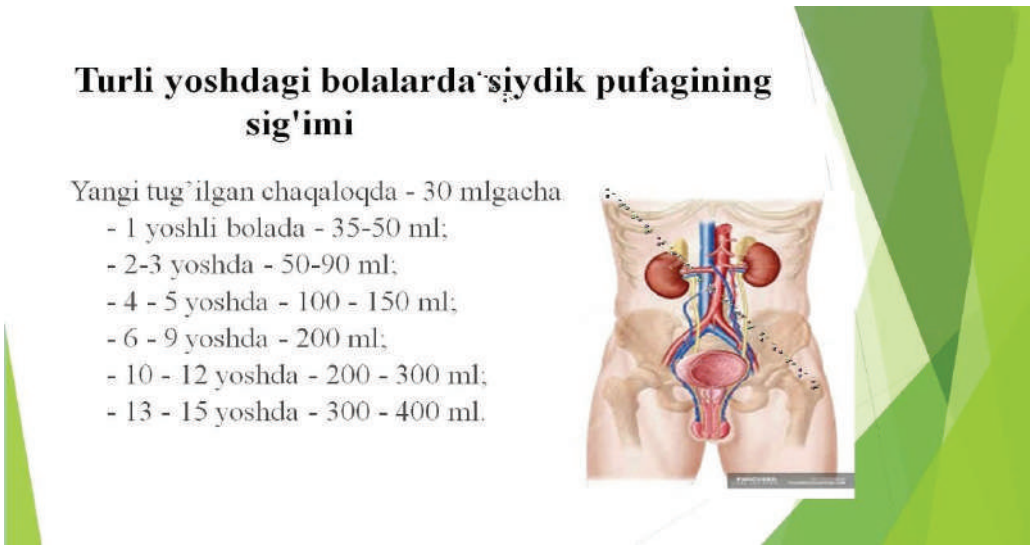

Hozirgi vaqtda siydik hosil bolishiga filtrasiya, reabsorbsiya va sekresiya jarayonlarining yig‘indisi deb qaraladi.

Siydik-moddalar almashinuvi mahsuloti hisoblanadi. Qonning buyrakda filtirlanishidan hosil bòladi. Kimyoviy tarkibi juda murakkab bòlib, unda 150 dan ortiq komponent, shu jumladan suv, organizim uchun kerak bòlmagan moddalar almashinuvi maxsulotlari (mochevina, siydik kislata), erigan holdagi mineral tuzlar, turli zaharli moddalar bor.

Bolalarda sutka davomida ajraladigan siydik miqdori (yoshga bog‘liq xolda)

Yoshi	1-3 oy	4-6 oy	7-9 oy	10-12 oy	1-5 yosh	5-10 yosh
Siydik miqdori, ml	170-590	250	275	740	600	700

Bolalarda siydikning nisbiy og‘irligi (yoshiga bog‘liq xolda)

Yoshi	Chaqaloq	6-10 oy	2-5 yosh	5 yoshdan katta
Siydik miqdori, ml	1018-1020	1003-1005	1009-1016	1011-1025

Foydalanilgan adabiyotlar:

1. DAMINOV T.A., XALMATOVA B.T. BOBOYEVA U.R. Tibbiyot Oliy o‘quv yurtlari uchun o‘quv adabiyoti BOLALAR KASALLIKLARI
2. A.A .Abdumajidov, V.P.Askaryans/ Bolalar fizyalogiyasi
3. Bolalar kasaliklari propedevtikasi// A.SH.Arziqulov, I.I.Alimdjonov, M.MDjalolova

ХИРУРГИЧЕСКОЕ ЛЕЧЕНИЕ РАЗРЫВАХ СВЯЗОК ДИСТАЛНОГО МЕЖБЕРЦОВОГО СИНДЕСМОЗА.

Гафуров Фаррух Абуалиевич
Эранов Шерзод Нуралиевич
Самаркандский Государственный медицинский институт

Аннотация. Представлен опыт оперативного лечения при разрывах дистального межберцового синдесмоза. Материал исследования было основано на результаты хирургического лечения 83 больных с разрывами дистального межберцового синдесмоза по разной этиологии. При помощи данного фиксатора получили хорошие и отличные результаты при оценке через 6, 12 месяцев (>70 баллов) получены у 56 больных, что составило 57,4%, удовлетворительные результаты (50-69 баллов) наблюдалось у 26 (31,3%).

Ключевые слова: голеностопный сустав, межберцовый синдесмоз, лодыжка, внутрикостный фиксатор.

Актуальность. Одной из самых частых патологий в практике врача травматолога-ортопеда являются повреждения области голеностопного сустава, составляя до 20 % повреждений опорно-двигательного аппарата [1]. Частота повреждений связок голеностопного сустава среди лиц трудоспособного возраста колеблется от 12% до 40%, тяжелые переломы лодыжек с повреждением дельтовидной связки и разрывом дистального межберцового синдесмоза в 30% случаев заканчиваются неудовлетворительным результатов. По данным статистики, встречаемость переломов лодыжек составляет в среднем 100–120 случаев на 200 тыс. населения в год. От 54,1 до 84,6 % переломы лодыжек с разрывом МБС встречаются у лиц молодого и трудоспособного населения [2,3].

Цель работы. Применение стабильно-функционального остеосинтеза при разрывах связок дистального межберцового синдесмоза.

Материал и методы. Было изучено результаты лечения 83 больных с переломами лодыжек и разрывом связок дистального межберцового синдесмоза, которым проведено хирургическое лечение. Из них 52 (62,6%) мужского пола и 31 (37,4%) женского пола. Правосторонние повреждения у 35 (42,2%) и левосторонние у 48 (57,8%) больных. Больным было использована следующие методы исследования: клинический, рентгенологический (включая МРТ).

В зависимости от типа перелома лодыжек и разрыва связок межберцового синдесмоза мы подходили дифференцированно к тактике восстановления стабилизации переломов голеностопного сустава и восстановление межберцового синдесмоза. Остеосинтез медиальной лодыжки, при выполнении которого предпочтения отдавали методике Вебера фиксацией винтами (пластинами). При переломах наружной лодыжки применяли металлические шурупы. При разрыве передней малоберцово – большеберцовой связки (перелом типа В) использовали напряженный проволочный шов в зоне анатомического расположения связки. При разрывах связок межберцового синдесмоза – фиксация с помощью предложенного нами фиксатором (Патент UZ FAR 00969, 31.12.2014, Бюл., № 12) для внутрикостного остеосинтеза.

Результаты и обсуждение. Анализ результатов лечения проводили с помощью клинического и рентгенологического методов. Результаты оценивали по выраженности болевого синдрома, амплитуды движений в голеностопном суставе, состояние сустава и степень повседневной бытовой активности. Максимальная оценка (100) по этой шкале соответствует здоровому голеностопному суставу. Хорошие и отличные результаты при оценке через 6, 12 месяцев (>70 баллов) получены у 56 больных, что составило 57,4%, удовлетворительные результаты (50-69 баллов) наблюдалось у 26 (31,3%).

Применение самофиксирующих и самокомпрессирующих фиксаторов для внутрикостного остеосинтеза является оптимальным. Самокомпрессирующий фиксатор самофиксируется в кости, сохраняя достигнутое при операции внутрикостное положение костных отломков вплоть до их сращения. Использование внутрикостного фиксатора позволяет обеспечить его физиологически необходимую подвижность при движениях в суставе (1,5±0,2 мм кнаружи, 2,0±0,2 мм кзади) по сути замещая разорванные межберцовые связки.

Таким образом, сравнительный анализ различных способов фиксации костных фрагментов и межберцового синдесмоза выявил, что упруго напряженный самокомпрессирующий внутрикостный остеосинтез с применением самостягивающегося фиксатора по эффективности не уступает стандартным методам остеосинтеза (по методу М.Е. Мюллера и др.), а по срокам восстановления функции превосходит их.

Заключение. Лечение дистального межберцового синдесмоза с применением фиксатора для внутрикостного остеосинтеза обеспечивает восстановление функции голеностопного сустава и опороспособности пораженной конечности с возвращением пациентов к труду, в том числе и к физическому. Использование фиксатора позволяет контролировать процесс устранения синдесмоза во время операции, предупреждает возможность рецидивов, обеспечивает раннюю функциональную нагрузку оперированной конечности.

Список литературы:

1. Михайлов С.В., Хоминец В.В., Шакун Д.А., Щукин А.В., Фоос И.В., Комаров А.В. Хирургическое лечение несостоятельности дистального межберцового синдесмоза после перелома лодыжек. Вестник современной клинической медицины. 2019 Том 12, вып. 3 78-82.

2. Панков И.О., Салихов Р.З., Нагматуллин В.Р. Современные методы хирургического лечения неустраненных разрывов связок дистального межберцового сочленения. Практическая медицина 4(80) 2014 г. / том 2 100-103

3. Фомин Н.Ф., Овденко А.Г., Наджафов Р.А.О., Богданов А.Н. Особенности повреждения дистального межберцового синдесмоза у больных с пронационными переломами голеностопного сустава // Травматология и ортопедия России. 2010. № 2. С. 22-26.

MAIN PATHOMORPHOLOGICAL CHANGES IN THE MICROCIRCULATORY CHANNEL OF THE BRAIN IN HEMORRHAGIC STROKE

Kamalova Malika Ilkhomovna
Islamov Shavkat Eriyigitovich
Khaidarov Nodir Kadyrovich
Samarkand State Medical Institute
Tashkent State Dental Institute

Annotation. Currently, the mortality rate for strokes in different countries is 1.3-1.8 per 1000 people per year, which is 1.5 times higher with repeated stroke. In recent decades, the idea of pathogenetic subtypes of strokes and criteria for their diagnosis has been formed, and certain difficulties arise in this case in tanatological practice.

Key words: brain tissue microvessels, hemorrhagic stroke, hemorrhagic zones, arterioles and precapillaries, microhematome

Research objective – Study of vascular and tissue changes in the brain during hemorrhagic strokes.

Research materials and methods. As a material, a retrospective analysis of 30 protocols of pathological and anatomical research of the Republican Pathological Anatomical Center in the period 2019-2020 was performed. Generally accepted methods of investigation were used, with the study of histological preparations contained in paraffin. Which were stained with hematoxylin and eosin, according to the methods of van Gijon, Weigert. At the same time, special attention was paid to the microcirculatory vessels within the hematoma, in the perifocal zone, as well as at a distance from the hematoma.

Research results. In case of cerebral blood circulation disturbance in the form of hemorrhagic stroke, dystrophic, dysregenerative and inflammatory processes develop in the vascular system, characterized by endothelium, basal and elastic membrane, muscular layer and adventilation with subsequent violation of permeability of the wall, swelling of the vascular wall and surrounding tissue, hemorrhage. In this case, pathomorphologically there is swelling, endothelium rejection, denudation, disorganization, mucoid and fibrinoid swelling and fibrinoid necrosis of the basal membrane. Disorganization, swelling, loosening and lysis of fibrous structures are observed on the elastic membrane side. The muscle layer of the vascular wall reacts by proliferation and activation of smooth muscle cells and their germination into other layers of the vascular wall. Microscopes of brain tissue during hemorrhagic stroke showed that the main pathomorphological changes are observed in the wall of all vascular components of the ICR. In brain tissue arteries and arterioles are found on the surface cortical layers and under the meningial membranes. In case of hemorrhagic stroke it is noted that in the artery wall flattening, desquamation of endothelial cells and the formation of surface defects in the form of absence of basal membrane covering cells. The elastic membrane is thickened due to loosening and corrugation of individual fibrous bundles. Moreover, due to such loosening of elastic fibers it leads to separation of the muscle layer of the vessel wall. Smooth-muscular layer of the artery wall has an uneven thickness due to hypertrophy of some areas and atrophy of other areas. In the circumference of the artery in the cerebral tissue is formed an oedema space with decay and destruction of brain matter.

Conclusions. Thus, the conducted researches testify that in case of hemorrhagic stroke in the vascular system dystrophic, dysregenerative and inflammatory processes develop, characterized by the defeat of endothelium, basal and elastic membrane, muscular layer and adventilation with the subsequent infringement of permeability of the wall, swelling of the vascular wall and surrounding tissue, hemorrhages.

Literature

1.Hanley D., Hacke W. Critical care and emergency medicine neurology in stroke. // Stroke. 2005. ¹36. P. 205-207.

2. Smith W. S., Sung G., Starkman S. et al. Safety and efficacy of mechanical embolectomy in acute ischemic stroke: results of the MERCI trial. // Stroke. 2005. ¹36.- P. 1432-1438.

3. Smith C.R. Transcatheter versus surgical aortic-valve replacement in highrisk patients/ C.R. Smith, M.B. Leon, M.J. Mack et al//N Engl J Med. - 2011 - Vol.364 - P.2187–2198.

ВЛИЯНИЕ ГЕПАТОПРОТЕКТОРОВ НА ФУНКЦИОНАЛЬНОЕ СОСТОЯНИЕ ПЕЧЕНИ У БОЛЬНЫХ С АБСЦЕССАМИ И ФЛЕГМОНАМИ ЛИЦЕВОЙ ОБЛАСТИ

Максудов Дилшод Давронович
Мусурмонов Фазлиддин Исомиддинович
Самаркандский Государственный Медицинский Институт

Аннотация. Гепатопротекторы – лекарственные вещества улучшающий метаболизм печени, который участвует в процессе восстановлении функции печени при различных заболеваниях, в том числе у больных с абсцессами и флегмонами лицевой области при гепатите В.

В настоящее время при поражении печени часто используются гепатопротекторы обладающие антиоксидантными и гиполипидемическими свойствами. Для профилактики и лечении абсцессов и флегмон лицевой области при гепатите В нами были использованы широкоспекторные гепатопротекторы.

Ключевые слова: абсцесс, флегмона, гепатит В, гепатопроекторы

Цель исследования: Исследование влияние гепатопротекторов на функциональное состояние печени у больных абсцессами и флегмонами лицевой области при гепатите В.

Материалы и методы исследования. Нами изучены характерные изменения микробного пейзажа гнойной раны и комплексное обследование и лечение 56 пациентов с флегмонами челюстно-лицевой области при гепатите В.

Пациенты были разделены на группы в зависимости от тяжести заболевания и проведенного лечения. Больные с абсцессами и флегмоной челюстно-лицевой области на фоне гепатита В были обследованы для оценки эффективности лечения и характера течения заболевания.

Результаты исследования. Для оценки тяжести и прогноза клинического течения у больных абсцессами и флегмонами лицевой области при гепатите В нами составлен плана лечения и рационального выбора биорегулирующих препаратов рекомендуется исследовать состояние иммунной системы и неспецифическую адаптивную реактивность больного. Больным с флегмонами и абсцессами челюстно-лицевой области при гепатите В показано включение в схему медикаментозной терапии Эпиталамина по 10 мг на 2 мл 0,5% раствора новокаина внутримышечно 1 раз в сутки в течение 5 дней с момента проведения оперативного вмешательства. Для иммунокоррекции при лечении больных с абсцессами и флегмонами челюстно-лицевой области препаратом выбора является Эпсорин. Препарат рекомендуется применять по 15-20 капель внутрь с небольшим количеством воды 2 раза в сутки за 20-30 минут до еды в течение недели со дня поступления больного в стационар.

Многие современные гепатопротекторы пока не имеют подтверждений клинической эффективности с позиций доказательной медицины. Применение гепатопротекторов является обоснованным с точки зрения патогенеза данной патологии. Назначение препаратов этой группы должно быть дифференцированным. Необходимо учитывать этиологию заболевания, выраженность цитолитического и мезенхимально-воспалительного синдромов, наличие или отсутствие синдрома холестаза.

Литература

1. Агапов В.С., Царев В.Н., Пиминова И.А. Клинико-микробиологический анализ результатов местного применения перфторана в комплексном лечении больных с одонтогенными флегмонами лица и шеи. М.: Медиа-Сфера, 2005. № 2. С. 50–52.

2. Адаменко В.Г., Виленская Р.Л., Голант М.Б. Влияние миллиметровых волн на микрофлору воздуха помещений // Электронная техника. Сер. Электроника СВЧ. 1966. Вып. 12. С. 132–136.

3. Альперн Д.Е. Воспаление. Вопросы патогенеза. М.: Медгиз, 1959. 288 с.

4. Бецкий О.В., Лебедева Н.Н. Первичные механизмы воздействия низкоинтенсивных миллиметровых волн на биологические объекты // V Всеросс. съезд физиотерап. и курортол. и Росс. науч. форума «Физические факторы и здоровье человека». М., 2002. С. 3

ИСПОЛЬЗОВАНИЯ БЛОКИРУЮЩЕГО ИНТРАМЕДУЛЛЯРНОГО ОСТЕОСИНТЕЗ (БИОС) ПРИ ДИАФИЗАРНЫХ ПЕРЕЛОМАХ КОСТЕЙ ГОЛЕНИ.

Тиляков Хасан Азизович
Мизрапов Фарид Атабаевич
Самаркандский Государственный медицинский институт

Аннотация: представлены результаты блокируемого интрамедуллярного остеосинтеза (БИОС) у 50 больных с переломами дистального отдела и диафиза большеберцовой кости. Интрамедуллярный остеосинтез с блокированием является надежным и прогнозируемым методом лечения диафизарных переломов большеберцовой кости, который позволяет достичь восстановления функции конечности в кратчайшие сроки у большинства пациентов.

Ключевые слова: интрамедуллярный остеосинтез с блокированием, большеберцовая кость, имплант.

Актуальность: Переломы костей голени занимают, по различным данным, первое место, составляя от 13 до 21,4 % от всех травм опорно-двигательной системы [1,2]. Частота диафизарных переломов костей голени составляет 26-32 случая на 100000 населения в год. Лечение и раннее восстановление к труду пациентов с нестабильными диафизарными переломами костей голени до настоящего времени остается далеко не решенной и актуальнейшей проблемой. Трудность лечения больных с нестабильными переломами костей голени, сложность их репозиции и невозможность стабильной фиксации часто приводит к неудовлетворительному исходу лечения, который, как правило, увеличивает инвалидизации пациентов [1,3].

Цель исследования: Изучить результаты интрамедуллярного блокирующего остеосинтеза при диафизарных переломах костей голени.

Материалы и методы: Интрамедуллярный остеосинтез большеберцовой кости с блокированием применяется в Самаркандском филиале Республиканского научного практического медицинского центра травматологии и ортопедии с 2017 года. В данное исследование включены 50 пациентов со сроками наблюдения не менее 12 месяцев после первичного интрамедуллярного остеосинтеза переломов. Применялись имплантаты ChM (Польша) у 46 пациентов и у 4 SIGN (США). Средний возраст пациентов составил 45 лет (от 20 до 71). Средний срок выполнения вмешательства после травмы составил 12 дней, при этом 16 пациентов оперированы в день поступления, 9 пациентов в период до 3 суток с момента травмы, 5 - с 4 по 7 сутки, 12 - на второй неделе, 8 – на третьей-четвертой неделях после травмы. **Результаты:** При изучении отдаленных результатов оценивались клинические и рентгенологические данные. Для систематизации и объективизации клинических результатов применена разработанная 100-балльная схема оценки, включающая определение объема движений, осевых отклонений, состояние мягких тканей, выраженность болей и отеков, степень и сроки восстановления трудоспособности. Сроки консолидации переломов. У большинства пациентов с переломами средней и нижней третей голени наблюдалась быстрая консолидация переломов к 3-4 месяцам после операции с переходом к полной нагрузке конечности массой тела. У 7 (14%) пациентов четкие признаки консолидации перелома рентгенологически определялись к 6 месяцам после операции, у 4 (8%) - к 8 месяцам.

Выводы

1. Интрамедуллярный остеосинтез с блокированием является надежным и прогнозируемым методом лечения диафизарных переломов большеберцовой кости, который позволяет достичь восстановления функции конечности в кратчайшие сроки у большинства пациентов.

2. Интрамедуллярный остеосинтез диафизарных переломов верхней трети голени сопряжен с рядом технических сложностей, должен выполняться опытными хирургами, для лечения таких повреждений необходимы фиксаторы с расширенными возможностями блокирования.

3. Контроль послеоперационного течения консолидации со стороны оперировавшего хирурга является оптимальным как для сокращения сроков лечения пациентов, так и для своевременной коррекции хирургической тактики.

Литература:

1. Васин И.В., Писарев В.В., Львов С.Е. Оперативное лечение переломов костей голени с применением устройства для интрамедуллярного остеосинтеза большеберцовой кости с блокированием винтами/ Современные проблемы науки и образования, 2012. № 6: 43-89.

2. Гайко Г., Калашников А.В., Вдовиченко К.В., Чалайдюк Т.П. Анализ результатов лечения диафизарных переломов большеберцовой кости при использовании различных видов остеосинтеза. Остеосинтез, 2012-3 (20): 16 20.

3. Климовицький В.Г., Оксимец В.М. Симпозіум «Переломи, що не зрослися, тая псевдоартрози». Травма, 2012. 13(4): 166-174.

ОЦЕНКА ДИСПЛАЗИИ ТАЗОБЕДРЕННОГО СУСТАВА МЕТОДОМ УЛЬТРАЗВУКОВОГО ИССЛЕДОВАНИЯ

Мардиева Гульшод Маматмурадовна
Широв Бобур Фуркатович
Самаркандский государственный медицинский института

Аннотация: Изучены данные ультразвукового обследования 250 детей в возрасте от 1 до 3 месяцев для явления или исключения дисплазии тазобедренного сустава. Учитывая степень выявленной дисплазии обследованные были разделены на 3 группы. УЗ-метод позволил точно выявить дисплазию тазобедренного сустава у 24% обследованных.

Ключевые слова: тазобедренный сустав, УЗИ, сонография, дисплазия.

Актуальность: Раннее выявление детей с врожденной дисплазией и врожденным вывихом бедра является актуальной проблемой современной ортопедии, [1,2] т.к. ранняя диагностика и лечение данной патологии до 3-х месяцев в более чем 90% случаях приводит к отличным и хорошим результатам. [3,4]

Цель исследования: Оценить эффективность ультразвукового исследования для выявления дисплазии тазобедренного сустава у детей в раннем возрасте.

Материалы и методы: Было проведено обследование 250 детей (127 мальчиков и 123 девочек), в возрасте от 1 до 3 месяцев для выявления дисплазии тазобедренного сустава различных степеней тяжести. Всем пациентам Ультразвуковое исследование тазобедренного сустава было проведено на аппарате Toshiba xario 200 с линейным датчиком 5-8 мГц.

Результаты исследования: Ультразвуковое исследование тазобедренных суставов детей первых месяцев жизни является диагностическим стандартом. Основным показанием к применению этого метода являются клинические признаки дисплазии суставов у детей первых месяцев жизни. В 70% случаев у матерей во время беременности наблюдались различные патологии (ОРЗ, нефропатии, токсикозы) в 1-ом триместре беременности. Наиболее характерный и постоянный признак дисплазии тазобедренного сустава – укорочение (относительное) одной или обеих ног ребенка, наличие складки на задней поверхности бедра, ограничение подвижности пораженного сустав. При проведении исследования показаниями к ультразвуковому обследованию являлись ограничение подвижности тазобедренного сустава, наличие данной патологии у близких родственников, а также наличие характерной кожной складки у обследованных нами детей. При фронтальном срезе УЗ картинка примерно соответствовало изображению переднезадней рентгенограмме. При ультразвуковом исследовании определяли смещение головки бедра во время движения. Из числа всех обследованных дисплазия тазобедренного сустава была выявлена у 60 детей, что составило 24%. Из них двустороннее поражение суставов отмечалось у 30 (50%); левого сустава – у 12 (20%); правого сустава – у 18 (30%). Число мальчиков составляло 33 (55%), девочек – 27 человек (45%). При проведении исследования мы обращали внимание на величины углов α и β. «Угол α» — угол наклона вертлужной впадины, который характеризует степень развития костной крыши и в норме составляет $\leq 60°$. По мере взросления ребенка - угол α увеличивается. «Угол β» - характеризует степень развития хрящевой крыши, и в норме составляет - $\geq 55°$. В зависимости от величины этих углов все обследованные пациенты были разделены на 3 группы:

1 группа (незрелый сустав) - 36 пациентов (60 %), у которых угол α составлял 50-59°, а - $\beta > 55°$;

2 группа (с подвывихом сустава) – 15 пациентов (25%), у которых угол α составлял 43-49°, а угол β – 55-77°;

3 группа (с полным вывихом сустава) – 9 пациентов (15%), у которых угол α составлял $<43°$, β - $>77°$.

Как видим сонография позволяет достаточно точно, быстро и без вреда для ребенка оценить состояние его тазобедренного сустава.

Выводы:

1. В результате скрининг обследования, число детей с ДТБС составило 60. Из них:

30 пациентов с двусторонним поражением.

2. Ультразвуковое исследование тазобедренного сустава - более эффективно в первые 3 месяца жизни ребенка в сравнении с рентгенолоическим исследованием, так как хрящевая ткань лучше визуализируется при ультразвуковой сонографии.

3. Ультразвуковой метод точен и практически безвреден для ребёнка.

Литература:

1. Батькин С.Ф., Агранович О.Е., Барсуков Д.Б. Тактика лечения вывиха бедра у больных с артрогрипозом (обзор литературы). Ортопедия, травматология и восстановительная хирургия детского возраста. 2014; (2):55-62.

2. Камоско М.М, Баиндурашвили А.Г. Диспластический коксартроз у детей и подростков (клиника, патогенез, хирургическое лечение) : монография. СПб., 2010. 199 с.

3. Orak MM, Onay T, Cagirmaz T, et at. The reliability of ultrasonography in developmental dysplasia of the hip: How reliable is it in different hands? Indian J Orthop. 2015;49(6):610. doi: 10.4103/0019-5413.168753.

4. Narayanan U1, Mulpuri K, Sankar WN, et at. Reliability of a New Radiographic Classification for Developmental Dysplasia of the Hip. J Pediatr Orthop. 2015;35(5):478-84. doi: 10.1097/BPO.0000000000000318.

АУТОПЛАСТИКА КОЛЬЦЕВИДНОЙ СВЯЗКИ ПРИ ЛЕЧЕНИИ ЗАСТАРЕЛОГО ПЕРЕДНЕ-МЕДИАЛЬНОГО ВЫВИХА ГОЛОВКИ ЛУЧЕВОЙ КОСТИ У ДЕТЕЙ

Уринбаев Пайзилла Уринбаевич
Эранов Шерзод Нуралиевич
Самаркандский Государственный медицинский институт

Аннотация. Проанализирован результат лечения 83 больных с вывихами головки лучевой кости. Для воссоздания кольцевидной связки, было использована сама капсула сустава и отрезки кольцевидной связки, которая является более анатомо-физиологическим по отношению локтевого сустава. Хорошие и отличные результаты при оценке через 6, 12 месяцев (>70 баллов) получены у 56 больных, что составило 57,4%, удовлетворительные результаты (50-69 баллов) наблюдалось у 26 (31,3%).

Ключевые слова: вывих головки лучевой кости, кольцевидная связка, перелом Монтеджа.

Актуальность. В настоящее время известны различные методики, позволяющие восстановить поврежденные связочные структуры и обеспечить стабильность в локтевом суставе. Однако в подавляющем своем большинстве они являются травматичными, в особенности те, которые предлагают пластику кольцевидной связки аутосухожилиями [1,2].

Описан в литературе способ открытого вправления головки лучевой кости с пластикой кольцевидной связки лавсановой лентой. Недостатком способа является истончение шейки лучевой кости в отдаленном периоде вследствие механического воздействия неэластичной лавсанной лентой, а также отсутствие ротационных движений предплечья [3].

Целью является создание связочного аппарата головки лучевой кости из собственной капсулы сустава больного для достижения стабильности локтевого сустава, а именно удержания правильных внутрисуставных взаимоотношений плечелучевого сочленения и тем самым улучшения функции локтевого сустава.

Материалы и методы: Наше сообщение основано на изучения результатов лечения 83 детей, которые находились в стационаре с 2017 по 2020 гг. Из них изолированные вывихи у 62 больных (74,6%), с повреждениями Монтеджа у 21 больных (25,4%). Мальчиков было – 54 (65,1%), девочек – 29 (34,9%). Повреждения локализовались справа у 41, слева у 39 и двусторонние у 3 больных. По возрасту: до 5 лет – 22 больных, 6-12 лет – 46 больные, 13-18 лет – 15 больные.

Среди изолированных вывихов головки лучевой кости у детей частным являются пронационные подвывихи, что связано с возрастными особенностями анатомического строения локтевого сустава. Пронационные подвывихи чаще всего возникают у детей дошкольного возраста, преимущественно у девочек, что также связано с некоторыми анатомо-биомеханическими особенностями локтевого сустава.

Больным предприняты следующие оперативные методы лечения:

- остеотомия локтевой кости, открытое вправление головки лучевой кости – у 13 больных;
- открытое вправление головки лучевой кости, с воссозданием кольцевидной связки – у 34 больных;

При выполнении открытого вправления головки лучевой кости у детей, с застарелой травмой мы считаем целесообразным, обратить внимания на следующие моменты:

- воссоздание кольцевидной связки лучевой кости из передней капсулы локтевого сустава;
- иссечение рубцовой ткани из лучевой вырезки локтевой кости.

Результаты и обсуждение: В изучении результатов лечения учитывали анатомическое восстановление плечелучевого сустава, формы и функции сустава. Отдаленные результаты известны у всех больных, среди них мы у 35 (74,4%) отметили хорошие результаты у 10 (21,2%) удовлетворительные результаты. Рецидив в виде подвывиха наблюдался у 2 ребенка. Так, при изменений плечелучевого сустава во время оперативного вмешательства показало нахождения прослойки капсулы сустава между головкой лучевой кости и су-

ставным концом плеча. Подобные изменения наблюдались у 80% и более больных. Такие изменения освящаются по новому патологии застарелых вывихов головки луча и обосновывают предложенную тактику оперативного лечения больных.

Выводы:

1. Причины застарелых вывихов головки луча объясняются ошибками диагностики, несвоевременной медицинской помощи из-за обращения пациентов, когда родители больных расценивали травму не серьезной.
2. Для усовершенствования методики воссоздания кольцевидной связки, мы использовали самой капсулы сустава и отрезки кольцевидной связки, которая является более анатомо-физиологическим по отношению локтевого сустава.

Литература

1. Овсянкин Н.А., Наумочкина Н.А., Поздеева Н.А. Оперативное лечение пациентов с вывихами головки луча и ротационной контрактурой предплечья с родовым параличом верхней конечности // Ортопедия, травматология и восстановительная хирургия детского возраста. Том 2. выпуск 1. 2014 32-38
2. Эранов Ш.Н., Эранов Н.Ф. Хирургическое восстановление кольцевидной связки при вывихах головки лучевой кости у детей. Актуальные проблемы фундаментальной, клинической медицины и возможностей дистанционного обучения. Меж.онлайн конф. 01.05.2020 154-155
3. Eranov Sh. The tactic of surgical rehabilitation of annular ligament with dislocations of radius bone head in children. International Journal Pharmaceutical Research. Jan-Mar 2020. Vol. 12 Issue 1. 1255-1258

ХИРУРГИЧЕСКОЕ ЛЕЧЕНИЕ ОСКОЛОЧНО-РАЗДРОБЛЕННЫХ ПЕРЕЛОМОВ ДИСТАЛЬНОГО КОНЦА ПЛЕЧЕВОЙ КОСТИ.

Эранов Нурали Файзиевич
Эранов Шерзод Нуралиевич
Самаркандский Государственный медицинский институт

Аннотация: В статье приводится оперативные методы лечения больных с осколочно раздробленными переломами дистального конца плечевой кости у 79 больных. Больные были разделены на три группы в зависимости от метода оперативного лечения. Изучены результаты лечения оперативных методов всех трех групп и сделаны выводы. Предложенный метод авторов доказал эффективность лечения переломов плечевой кости.

Ключевые слова: осколочно-раздробленный перелом, контрактура, анкилоз, остеопороз, остеотомия.

Актуальность: Внутрисуставные переломы дистального конца плечевой кости – тяжелая травма локтевого сустава. Переломы дистального конца плечевой кости встречаются у 0,5-2% пострадавших с переломами костей опорно-двигательного аппарата. По данным различных авторов повреждения дистального конца плечевой кости составляют 7,8-24% всех переломов верхней конечности [1]. В последние десятилетия отмечается рост травматизма в целом и в частности, этой локализации. Поскольку данные переломы часто происходят у пожилых и старых пациентов, а доля этой популяции среди населения увеличивается, то уменьшаеься и количество больных с данной патологией. При этом на результаты лечения этих больных неблагоприятное влияние оказывают системный остеопороз и гипотрофия мышечной ткани. Результаты консервативного лечения подобных переломов часто дают неудовлетворительные результаты [2,3].

Цель работы: Изучит результаты лечения при осколочном раздробленном переломе дистального конца плечевой кости с использованием реконструктивных пластинок с шурупами.

Материал и методы исследования: в Самаркандской областной больницы ортопедии и последствии травм с 2016 по 2020 годы пролечены 79 больных с закрытыми осколочными внутрисуставными переломами дистального конца плечевой кости. Из них по полу мужчины 39 (47%), женщины 42 (53%). Всем больным были проведены рентгенологическое обследование, на основании рентгенограммы были определены методы оперативного лечения. Для изучения эффективности выбранной методики лечения больные были распределены на 3 группы: В I группы 17 (21,5%) больных, им была проведена операция сопоставление костных отломков с фиксацией спицами Киршнера и внешняя иммобилизация гипсовой повязкой. У II группы 23 (29,2%) больных, было проведено открытое сопоставление костных отломков с фиксацией спицами Киршнера и внешняя фиксация аппаратом Илизарова. У III группы 39 (49,3%) больных, было проведено открытое сопоставление костных отломков фиксацией реконструктивными пластинками с медиальной и латеральной стороны.

Результаты исследования показали: I группы у 17 больных которым была произведена фиксация отломков с помощью спицами Киршнера. У них сращение длилось до 5 месяцев, из них в 5 случаев (29%) дало осложнение спицевый остеомиелит. Почти у 16 больных (34%) осложнилась контрактурой, которые долгое время были вынуждены получать физиофункциональное лечение. Из них 2 больных (12%) осложнились не сращением костных отломок, которые были реоперированы. II группа больные которым открытым способом сопоставлены отломки и фиксировали с помощью спицами Киршнера, внешняя фиксация в аппарате Илизарова у 2 больного (9%) происходило воспаление вокруг спицы, репаративная регенерация костных отломков продлилась больше 4х месяцев. После снятия аппарата Илизарова, почти у всех больных отмечались стойкие сгибательно-разгибательных контрактур, которые долгое время получили физиофункциональное лечение.

Выводы: Проведенные анализы показали, что больные I-II группы долго лечились. Метод фиксации спицами недостаточно удержали костных отломков, наблюдалось микро-

движение. Из-за чего результаты лечения не удовлетворили больных и лечащих врачей. III группы больных, у которых костные фрагменты были фиксированы реконструктивными пластинками и с шурупами показали весьма успешное результаты: костные фрагменты фиксируется стабильно; функция локтевого сустава восстанавливается за месяц после оперативного лечения; со стороны мягких тканей и костных тканей воспаление не наблюдалось; трудоспособность восстановилась за 2-2,5 месяцев после операции. Последний метод лечения показала целесообразность и эффективность лечения при внутрисуставных многооскольчатых переломах дистального конца плечевой кости.

Литература

1. Бабовников А.В., Гнетецкий С.Ф., Пряжников Д.А. Алгоритм лечение осложнений при переломах костей, образующих локтевой сустав // Хирург. – 2008. № 4. – С.56-60
2. Каллаев Т.И., Каллаев И.О. Биомеханическое обоснование компрессионного остеосинтеза при около- и внутрисуставных переломах. // Вест, травматологии и ортопедии им Н.И.Приорова 2012. №1. С. 44-48
3. Тураев Б.Т., Эранов Н.Ф., Эранов Ш.Н., Гафуров Ф.А. Эффективности использования при осколочно-раздробленном переломе дистального конца плечевой кости с помощью реконструктивных пластинок и шурупов. Проблема биологии и медицины. №4(104) 2018. С.112-114

"ЎЗБЕКИСТОНДА ИЛМИЙ-АМАЛИЙ ТАДҚИҚОТЛАР" МАВЗУСИДАГИ РЕСПУБЛИКА 21-КЎП ТАРМОҚЛИ ИЛМИЙ МАСОФАВИЙ ОНЛАЙН КОНФЕРЕНЦИЯ МАТЕРИАЛЛАРИ

(18-қисм)

Масъул муҳаррир: Файзиев Шохруд Фармонович
Мусаҳҳиҳ: Файзиев Фаррух Фармонович
Саҳифаловчи: Шахрам Файзиев

Эълон қилиш муддати: 31.10.2020

Контакт редакций научных журналов. tadqiqot.uz
ООО Tadqiqot, город Ташкент,
улица Амира Темура пр.1, дом-2.
Web: http://www.tadqiqot.uz/; Email: info@tadqiqot.uz
Тел: (+998-94) 404-0000

Editorial staff of the journals of tadqiqot.uz
Tadqiqot LLC The city of Tashkent,
Amir Temur Street pr.1, House 2.
Web: http://www.tadqiqot.uz/; Email: info@tadqiqot.uz
Phone: (+998-94) 404-0000